

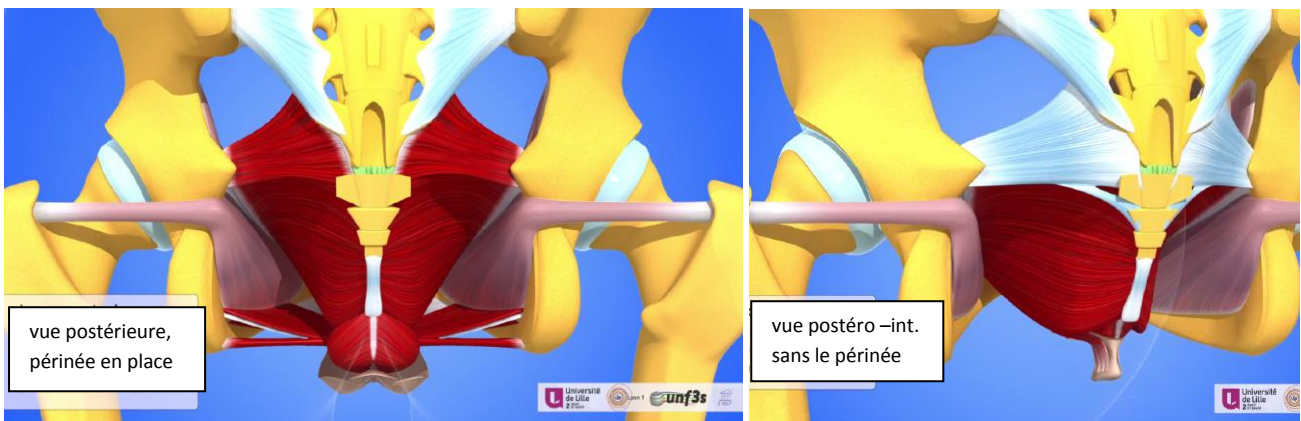
## LES FOSSES ISCHIO-RECTALES

### [Lien vers la vidéo](#)

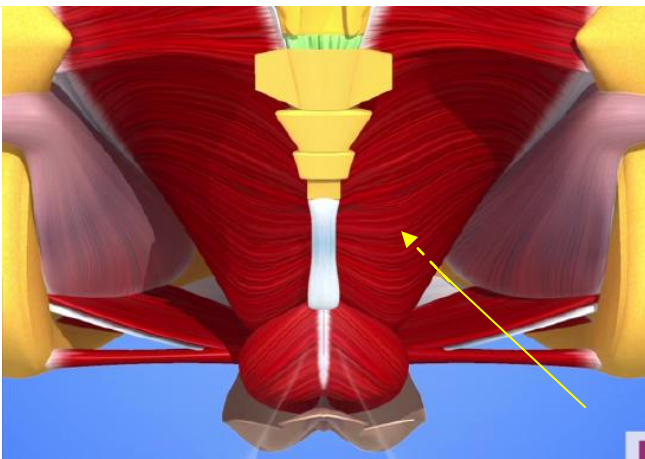
C'est un espace empli de graisse et parcouru par des nerfs et des vaisseaux sanguins.

Schématiquement :

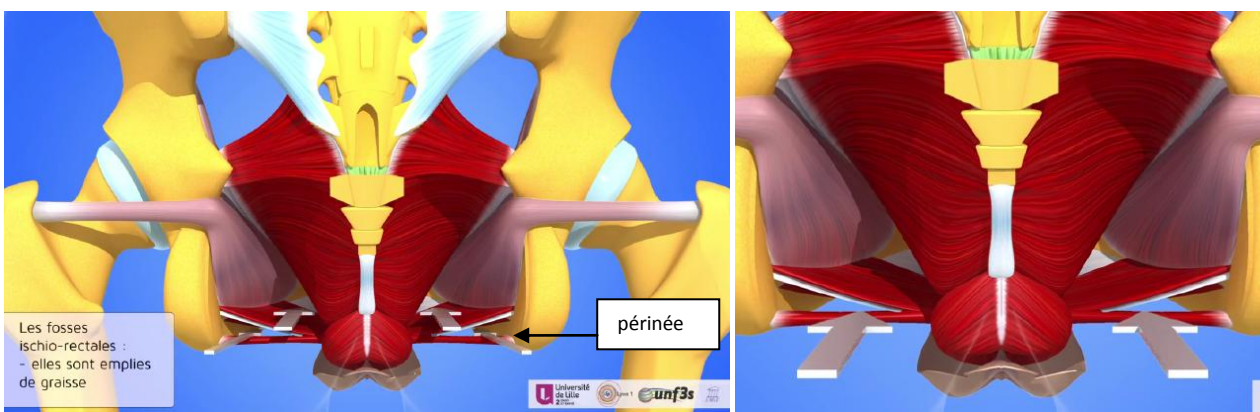
- il se présente comme une pyramide à grand axe horizontal et à sommet antérieur.
- ses limites sont :
  - latéralement : l'os coxal et l'obturateur interne
  - en dedans et en haut : l'élévateur de l'anus
  - en bas : le périnée :
  - en arrière, le grand fessier, le coccygien, le ligament sacro-tubéral et le ligament sacro-épineux et, en dedans, le ligament ano-coccygien :



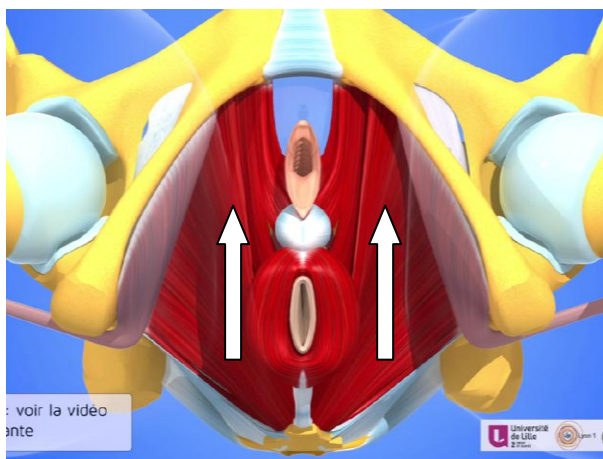
- en avant, le « sommet » de la pyramide correspond à la face postérieure du pubis (pointillés jaunes) :



- le périnée : les flèches blanches marquent l'axe de la pyramide :

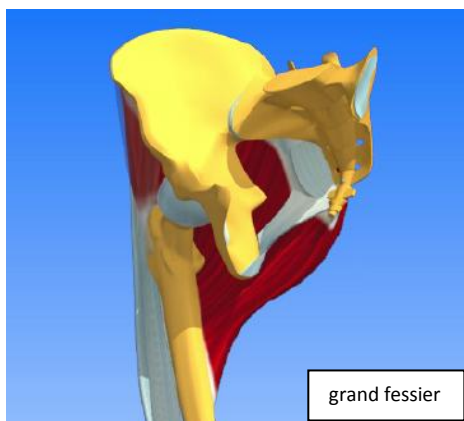



- situation des flèches blanches en vue inférieure, le périnée n'étant pas représenté :



La limite postérieure :

- les ligaments et le coccygien
- le grand fessier, en dessous du coccygien :



Schématisation de la pyramide modélisant les 2 fosses ischio-rectales (vue postéro-médiale) :

